

The Effect of Combined Red Ginger Extract (*Zingiber officinale* Roxb. var. *rubrum*) and Coriander Seeds (*Coriandrum sativum* L.) on Pancreatic Histopathology of Male White Rats (*Rattus norvegicus*) Induced by Alloxan

[Pengaruh Pemberian Kombinasi Ekstrak Jahe Merah (*Zingiber officinale* Roxb. var. *rubrum*) dan Biji Ketumbar (*Coriandrum sativum* L.) Terhadap Histopatologi Pankreas Tikus Putih Jantan (*Rattus norvegicus*) yang Diinduksi Aloksan]

Fajrul Mumtazah¹⁾, Miftahul Mushlih¹⁾.

¹⁾Program Studi Teknologi Laboratorium Medis, Universitas Muhammadiyah Sidoarjo, Indonesia

*Email Penulis Korespondensi: mif.mushlih@umsida.ac.id

Abstract. *Diabetes mellitus is a metabolic disorder characterized by chronic hyperglycemia that can lead to pancreatic β -cell damage due to oxidative stress. Red ginger (*Zingiber officinale* Roxb. var. *rubrum*) and coriander seeds (*Coriandrum sativum* L.) contain antioxidant compounds that may protect pancreatic tissue from oxidative injury. This study aimed to analyze the effects of red ginger extract, coriander seed extract, and their combination on the pancreatic histopathological features of alloxan-induced male white rats (*Rattus norvegicus*). An experimental study was conducted using ten male white rats divided into five groups: negative control, positive control, red ginger extract treatment (800 mg/kg body weight), coriander seed extract treatment (800 mg/kg body weight), and a combination of red ginger and coriander seed extracts (1:1 ratio, 800 mg/kg body weight). Diabetes was induced by administering alloxan at a dose of 150 mg/kg body weight for three days, followed by extract treatment for 14 days. Pancreatic histopathological examination was performed using Hematoxylin–Eosin staining and analyzed using the Kruskal–Wallis and Mann–Whitney tests ($p < 0.05$). The results showed a significant difference in inflammatory cell infiltration among treatment groups ($p = 0.009$), whereas the area of the islets of Langerhans, β -cell count, angiectasis, edema, necrosis, and hemorrhage did not differ significantly ($p > 0.05$). Histologically, coriander seed extract demonstrated a greater tendency to exert protective effects on pancreatic tissue than red ginger extract, while the combination treatment improved several parameters of tissue damage. In conclusion, red ginger extract, coriander seed extract, and their combination have the potential to improve pancreatic histopathological features by reducing inflammatory responses; however, they were not able to significantly restore the structure of the islets of Langerhans or β -cell numbers within the study period.*

Keywords - Alloxan; Red Ginger; Coriander Seeds; Pancreatic Histopathology; White Rats.

Abstrak. *Diabetes melitus merupakan penyakit metabolik yang ditandai oleh hiperglikemia kronis dan dapat menyebabkan kerusakan sel β pankreas akibat stres oksidatif. Jahe merah (*Zingiber officinale* Roxb. var. *rubrum*) dan biji ketumbar (*Coriandrum sativum* L.) diketahui memiliki aktivitas antioksidan yang berpotensi melindungi jaringan pankreas. Penelitian ini bertujuan untuk menganalisis pengaruh pemberian ekstrak jahe merah, ekstrak biji ketumbar, dan kombinasi keduanya terhadap gambaran histopatologi pankreas tikus putih jantan (*Rattus norvegicus*) yang diinduksi aloksan. Penelitian eksperimental menggunakan 10 ekor tikus putih jantan yang dibagi menjadi lima kelompok, yaitu kontrol negatif, kontrol positif, perlakuan ekstrak jahe merah 800 mg/kg BB, ekstrak biji ketumbar 800 mg/kg BB, dan kombinasi ekstrak jahe merah–biji ketumbar (1:1) dosis 800 mg/kg BB. Diabetes diinduksi menggunakan aloksan 150 mg/kg BB selama 3 hari, kemudian perlakuan diberikan selama 14 hari. Histopatologi pankreas diamati dengan pewarnaan Hematoxylin–Eosin dan dianalisis menggunakan uji Kruskal–Wallis serta Mann–Whitney ($p < 0,05$). Hasil penelitian menunjukkan bahwa infiltrasi sel radang berbeda signifikan antar kelompok perlakuan ($p=0,009$), sedangkan luas Pulau Langerhans, jumlah sel β , angiektasis, edema, nekrosis, dan hemoragi tidak menunjukkan perbedaan yang signifikan ($p>0,05$). Secara histologis, ekstrak biji ketumbar menunjukkan kecenderungan efek protektif yang lebih baik dibandingkan ekstrak jahe merah, sementara kombinasi kedua ekstrak memberikan perbaikan pada beberapa parameter kerusakan jaringan. Dengan demikian, pemberian ekstrak jahe merah, ekstrak biji ketumbar, dan kombinasinya berpotensi memperbaiki gambaran histopatologi pankreas melalui penurunan*

respons inflamasi, meskipun belum mampu memperbaiki struktur Pulau Langerhans dan jumlah sel β pankreas secara signifikan selama periode penelitian.

Kata Kunci – Aloksan; Jahe Merah; Biji Ketumbar; Tikus Putih; Histopatologi Pankreas

I. PENDAHULUAN

Diabetes melitus (DM) merupakan masalah kesehatan global yang terus meningkat, dengan dampak signifikan terhadap kualitas hidup dan beban ekonomi masyarakat. Berdasarkan data dari *International Diabetes Federation* (IDF) tahun 2025, tercatat sekitar 19,5 juta orang dewasa di Indonesia menderita diabetes pada tahun 2023, dan angka ini diproyeksikan meningkat menjadi lebih dari 28 juta pada tahun 2045. Peningkatan prevalensi ini dipengaruhi oleh perubahan gaya hidup, pola makan tidak sehat, serta kurangnya aktivitas fisik, yang menjadi faktor utama DM tipe 2 [1]. DM tipe 2 ditandai oleh hiperglikemia kronis yang disebabkan oleh resistensi insulin dan kerusakan sel β pankreas [2]. Kerusakan ini sering kali diperburuk oleh stres oksidatif dan proses inflamasi yang menyebabkan degenerasi sel β di pulau Langerhans [3].

Pankreas merupakan organ yang berperan penting dalam regulasi kadar glukosa darah melalui fungsi endokrin Pulau Langerhans, terutama sel β yang menghasilkan hormon insulin. Pada kondisi diabetes melitus, terjadi gangguan fungsi dan kerusakan sel β pankreas yang menyebabkan penurunan sekresi insulin sehingga kadar glukosa darah meningkat secara kronis. Kerusakan sel β umumnya dipicu oleh stres oksidatif dan proses inflamasi yang mengakibatkan degenerasi, disfungsi, hingga apoptosis sel β pankreas [4]. Oleh karena itu, pankreas menjadi salah satu organ utama yang diamati dalam penelitian diabetes eksperimental, termasuk pada tikus putih jantan (*Rattus norvegicus*) yang banyak digunakan sebagai model hewan. Evaluasi histopatologi pankreas dapat memberikan gambaran mengenai tingkat kerusakan jaringan serta efektivitas suatu agen terapi dalam memperbaiki struktur Pulau Langerhans dan sel β pankreas [3].

Jahe merah (*Zingiber officinale* var. *rubrum*) merupakan salah satu rempah khas Indonesia yang dikenal sebagai tanaman obat dengan berbagai manfaat kesehatan [5]. Rimpang jahe merah banyak dimanfaatkan karena mengandung senyawa bioaktif seperti gingerol dan shogaol yang berfungsi sebagai antioksidan dan antiinflamasi. Senyawa tersebut terbukti meningkatkan fungsi sel β pankreas melalui aktivasi kanal ion kalsium (Ca^{2+}) yang berperan dalam merangsang sekresi insulin. Jahe merah juga dapat membantu mencegah kerusakan sel β pankreas akibat stres oksidatif. Aktivitas antioksidan tersebut berperan dalam mengurangi pembentukan radikal bebas dan menghambat proses inflamasi, sehingga membantu menjaga integritas serta fungsi pankreas dari kerusakan lanjutan yang sering terjadi pada penderita diabetes [6]. Selain jahe merah, berbagai tanaman herbal lain juga diketahui memiliki aktivitas antidiabetes dan antioksidan yang berpotensi melindungi jaringan pankreas dari kerusakan akibat stres oksidatif. Salah satu tanaman yang banyak diteliti karena kandungan senyawa bioaktifnya adalah biji ketumbar (*Coriandrum sativum* L.), yang dilaporkan memiliki efek hipoglikemik serta kemampuan memperbaiki kondisi metabolik pada diabetes [7], [8].

Biji ketumbar (*Coriandrum sativum* L.) merupakan tanaman yang termasuk dalam famili Apiaceae dengan potensi terapeutik yang signifikan. Biji ketumbar mengandung senyawa aktif seperti fenolik, flavonoid, dan tanin yang memiliki potensi sebagai antioksidan. Biji ketumbar telah terbukti mampu menurunkan kadar gula darah serta memperbaiki profil lipid, yaitu dengan menurunkan kadar kolesterol total, trigliserida, dan LDL, serta meningkatkan kadar HDL. Biji ketumbar berpotensi digunakan dalam penanganan diabetes mellitus tipe 2 yang disertai dislipidemia dan komplikasinya, seperti pembentukan aterosklerosis [7]. Senyawa aktif dalam biji ketumbar berperan sebagai antioksidan mampu mengurangi stres oksidatif dan meningkatkan regenerasi sel β pankreas melalui peningkatan aktivitas enzim antioksidan [8]. Penelitian terbaru menunjukkan bahwa ekstrak biji ketumbar mampu memperbaiki resistensi insulin, menurunkan hiperglikemia, dan memperbaiki struktur histologis pankreas pada model gangguan metabolik [9].

Dalam penelitian eksperimental diabetes, aloksan merupakan senyawa diabetogenik yang sering digunakan untuk menginduksi kondisi hiperglikemia pada hewan coba [10]. Aloksan bersifat toksik terhadap sel β pankreas karena mampu menghasilkan *reactive oxygen species* (ROS) yang menyebabkan stres oksidatif dan kerusakan sel [11]. Peningkatan radikal bebas akibat induksi aloksan dapat menurunkan jumlah sel β pankreas, mengganggu sekresi insulin, serta memicu perubahan histopatologi pada Pulau Langerhans. Oleh karena itu, model diabetes terinduksi aloksan banyak digunakan untuk mengevaluasi aktivitas antidiabetes maupun efek protektif berbagai bahan alam terhadap kerusakan pankreas [12]. Hal ini didukung oleh berbagai penelitian terbaru yang menunjukkan bahwa induksi aloksan mampu streptozotocin (STZ) secara konsisten meningkatkan pembentukan *reactive oxygen species* (ROS), yang kemudian memicu stres oksidatif, disfungsi mitokondria, dan apoptosis sel β pankreas [13].

Pada penelitian sebelumnya menunjukkan potensi masing-masing ekstrak dalam penanganan diabetes. Penelitian tersebut menunjukkan bahwa pemberian ekstrak daun *Bruguiera gymnorhiza* pada mencit diabetes mampu menurunkan kadar malondialdehid (MDA) serta memperbaiki gambaran histopatologi pankreas dengan berkurangnya kerusakan sel β dan meningkatnya integritas Pulau Langerhans. Hasil tersebut menunjukkan adanya efek antioksidan

yang berperan dalam melindungi jaringan pankreas dari stres oksidatif akibat hiperglikemia [14]. Selain itu, penelitian mengenai aktivitas antidiabetes dari ekstrak n-heksan jahe merah pada tikus Wistar dengan model diabetes terinduksi, dengan hasil yang menunjukkan bahwa ekstrak jahe merah mampu menurunkan kadar glukosa darah secara signifikan, menunjukkan potensi jahe merah sebagai agen antidiabetes melalui mekanisme perlindungan sel β pankreas [15]. Adapun studi yang menjelaskan bahwa ekstrak biji ketumbar menunjukkan efek positif dalam memperbaiki kerusakan histologis pada pankreas mencit dengan model diabetes terinduksi, dengan penelitian yang menunjukkan peningkatan jumlah sel β pankreas dan pengurangan infiltrasi sel inflamasi. Ketumbar memiliki sifat antioksidan yang dapat mengurangi stres oksidatif pada pankreas, berkontribusi pada perlindungan sel β dari kerusakan akibat radikal bebas, serta menunjukkan aktivitas antiinflamasi yang membantu mengurangi peradangan pada pankreas [16].

Berdasarkan latar belakang tersebut, penelitian ini bertujuan untuk mengetahui pengaruh pemberian ekstrak jahe merah, ekstrak biji ketumbar, serta kombinasi keduanya terhadap perubahan dan perbaikan histopatologi pankreas pada tikus putih jantan yang diinduksi aloksan.

II. METODE

Penelitian ini dilakukan di laboratorium hewan coba, laboratorium farmakologi, dan laboratorium sitohistoteknologi Program Studi D-IV Teknologi Laboratorium Medis Universitas Muhammadiyah Sidoarjo. Proses evaporasi pembuatan ekstrak dilakukan di laboratorium FMIPA Universitas Negeri Surabaya. Penelitian ini telah lulus uji etik di Universitas Airlangga Surabaya dengan nomor sertifikat: 1001/HRECC.FODM/IX/2025. Pembuatan preparat dan pembacaan histopatologi pankreas dilakukan di Laboratorium Central Riset dan Diagnostik, Klinik Hewan Satwa Sehat, Malang.

Populasi yang digunakan adalah tikus putih jantan (*Rattus norvegicus*) dalam kondisi sehat, berjenis kelamin jantan, rentang usia 2-3 bulan, serta memiliki berat badan 150-200 gram. Bahan uji dalam penelitian ini meliputi tanaman jahe merah dan biji ketumbar.

Proses ekstraksi diawali dengan membersihkan rimpang jahe merah dan biji ketumbar menggunakan air mengalir. Rimpang jahe merah kemudian diiris tipis dengan ketebalan 1 – 4 mm dan dikeringkan dibawah sinar matahari hingga mencapai kondisi kering. Selanjutnya, jahe merah dan biji ketumbar dihaluskan secara terpisah hingga diperoleh serbuk simplisia. Masing-masing ditimbang sebanyak 200 gram, kemudian dimaserasi dengan 1200 mL etanol 70% selama 6 hari. Selama proses maserasi, campuran diaduk selama 15 menit sebanyak dua kali sehari. Setelah itu, larutan disaring untuk memisahkan filtrat dan ampas. Ampas yang diperoleh dimaserasi kembali menggunakan pelarut yang sama selama 6 hari. Seluruh filtrat kemudian digabungkan dan diuapkan menggunakan rotary evaporator pada suhu 40°C hingga pelarut menguap dan diperoleh ekstrak kental. Ekstrak yang dihasilkan selanjutnya disimpan dalam lemari pendingin pada suhu 2–8°C hingga digunakan [17].

Tikus putih diaklimatisasi selama 7 hari di lingkungan laboratorium dengan pemberian pakan pelet BR II dan air minum secara *ad libitum* (pemberian pakan dan air minum yang tersedia tanpa pembatasan jumlah maupun waktu konsumsi). Setelah periode aklimatisasi, sepuluh hewan uji dibagi secara acak ke dalam lima kelompok perlakuan, masing-masing terdiri atas dua ekor tikus. Kelompok kontrol negatif (K-) tidak diinduksi aloksan, sedangkan empat kelompok lainnya, yaitu kontrol positif (K+), perlakuan 1 (P1), perlakuan 2 (P2), dan perlakuan 3 (P3), diinduksi diabetes mellitus menggunakan aloksan dosis 150 mg/kg BB melalui injeksi intraperitoneal selama 3 hari berturut-turut. Tujuh puluh dua jam setelah induksi terakhir (hari ke-3), kondisi diabetes dinyatakan terbentuk [18]. Selanjutnya, kelompok perlakuan 1 diberikan ekstrak jahe merah dosis 800 mg/kg BB, kelompok perlakuan 2 diberikan ekstrak biji ketumbar dosis 800 mg/kg BB, dan kelompok perlakuan 3 diberikan kombinasi ekstrak jahe merah dan biji ketumbar dengan perbandingan 1:1 pada dosis yang setara [18]. Seluruh perlakuan ekstrak diberikan selama 14 hari berturut-turut. Pada hari ke-15, hewan uji diterminasi dengan metode dislokasi servikal, kemudian organ pankreas diambil untuk dilakukan pemeriksaan histopatologi.

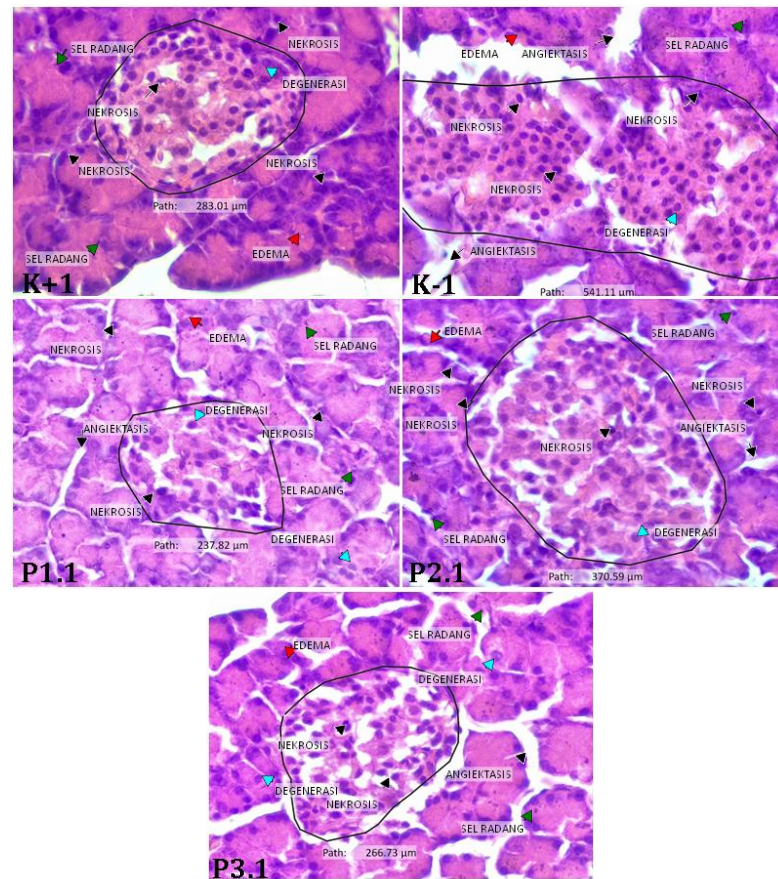
Organ pankreas yang telah diambil kemudian diproses menjadi preparat histopatologi dan diwarnai menggunakan metode Hematoxylin–Eosin (H&E). Preparat diamati menggunakan mikroskop cahaya yang terhubung dengan Optilab pada perbesaran 400× dengan lima lapang pandang untuk setiap preparat. Parameter yang diamati meliputi luas Pulau Langerhans, jumlah sel β pankreas, serta skor kerusakan jaringan berupa angiektasis, edema interstisial, nekrosis, infiltrasi sel radang, dan hemoragi. Luas Pulau Langerhans dan jumlah sel β pankreas dihitung berdasarkan rata-rata hasil pengamatan dari lima lapang pandang, sedangkan tingkat kerusakan jaringan dinilai menggunakan sistem skoring dengan kriteria skor 0 (tidak ditemukan), skor 1 (<5% jaringan yang diamati), skor 2 (5–20% jaringan yang diamati), dan skor 3 (>20% jaringan yang diamati) [3].

Data hasil pengamatan histopatologi dianalisis menggunakan perangkat lunak SPSS versi 23. Parameter luas Pulau Langerhans, jumlah sel β pankreas, dan angiektasis dianalisis menggunakan uji nonparametrik Kruskal–Wallis karena data berbentuk numerik dan tidak memenuhi asumsi parametrik. Apabila terdapat perbedaan yang signifikan, analisis dilanjutkan dengan uji Mann–Whitney U. Sementara itu, parameter edema interstisial, nekrosis, infiltrasi sel radang,

dan hemoragi yang berupa data kategorik dianalisis menggunakan uji Chi-Square. Nilai $p < 0,05$ dianggap menunjukkan perbedaan yang signifikan secara statistik [3].

III. HASIL DAN PEMBAHASAN

Dalam penelitian histopatologi pankreas dilakukan untuk mengevaluasi perubahan struktur jaringan akibat induksi aloksan serta pengaruh pemberian ekstrak jahe merah, ekstrak biji ketumbar, dan kombinasi keduanya. Parameter yang diamati meliputi luas Pulau Langerhans, jumlah sel β pankreas, serta tingkat kerusakan jaringan yang ditandai dengan adanya angiektasis, edema interstitial, nekrosis, infiltrasi sel radang, dan hemoragi. Gambaran histopatologi pankreas pada masing-masing kelompok disajikan pada gambar 1.



Gambar 1. Gambaran histopatologi pankreas tikus putih jantan (*Rattus norvegicus*) pada masing-masing kelompok perlakuan dengan pewarnaan Hematoxylin–Eosin (H&E), Perbesaran 400 \times . K+ = kontrol positif (induksi aloksan 150 mg/kg BB); K- = kontrol negatif (tanpa induksi aloksan); P1 = perlakuan 1 (ekstrak jahe merah 800 mg/kg BB); P2 = perlakuan 2 (ekstrak biji ketumbar 800 mg/kg BB); P3 = perlakuan 3 (kombinasi ekstrak jahe merah dan biji ketumbar (1:1) dosis 800 mg/kg BB).

Kelompok kontrol positif (K+) diinduksi aloksan untuk membentuk model diabetes eksperimental. Kelompok kontrol negatif (K-) tidak diinduksi oleh aloksan maupun perlakuan apa pun. Kelompok perlakuan 1 (P1), perlakuan 2 (P2), dan perlakuan 3 (P3) masing-masing diinduksi aloksan, kemudian diberikan ekstrak jahe merah 800 mg/kg BB, ekstrak biji ketumbar 800 mg/kg BB, serta kombinasi kedua ekstrak dengan perbandingan 1:1.

Berdasarkan Gambar 1, pada kelompok K+ terlihat kerusakan jaringan yang ditandai dengan adanya nekrosis, edema, dan sel radang. Kerusakan tersebut merupakan dampak dari induksi aloksan yang menyebabkan terbentuknya spesies oksigen reaktif (ROS) [19]. Pada kelompok K- yang tidak diberi perlakuan, terjadi kerusakan pada pulau Langerhans. Pada kelompok perlakuan, terjadi perubahan histopatologi pankreas yang ditandai oleh nekrosis sel β , degenerasi seluler, edema interstitial, infiltrasi sel radang, serta angiektasis pada area sekitar Pulau Langerhans. Pada kelompok P1, perubahan tampak cukup dominan berupa nekrosis, edema interstitial, serta infiltrasi inflamasi yang relatif intens, menunjukkan bahwa efek proteksi ekstrak jahe merah terhadap kerusakan oksidatif pankreas belum optimal pada dosis dan durasi perlakuan yang digunakan. Sebaliknya, pada kelompok P2, struktur pulau Langerhans

tampak lebih terjaga dengan nekrosis yang lebih terbatas dan infiltrasi radang yang lebih ringan, yang mengindikasikan adanya kecenderungan efek protektif terhadap kerusakan jaringan pankreas akibat stres oksidatif. Kelompok P3 menunjukkan perbaikan relatif dibandingkan dengan kelompok P1, dengan derajat edema dan infiltrasi yang lebih rendah serta distribusi nekrosis yang lebih terbatas, meskipun belum sepenuhnya mengembalikan arsitektur jaringan ke kondisi normal.

Pulau Langerhans merupakan bagian endokrin pankreas yang berperan penting dalam regulasi kadar glukosa darah melalui sekresi hormon, terutama insulin. Kerusakan atau penyusutan luas Pulau Langerhans dapat mencerminkan penurunan fungsi pankreas akibat stres oksidatif dan hiperglikemia [3]. Berdasarkan Gambar 2A, kelompok kontrol negatif (K⁻) memiliki rerata luas Pulau Langerhans tertinggi sebesar 345,62 μm^2 , sedangkan pada kontrol positif (K⁺) menurun menjadi 313,38 μm^2 akibat induksi aloksan. Kelompok jahe merah (JM), biji ketumbar (BK), dan kombinasi keduanya (JM+BK) memiliki rerata luas Pulau Langerhans masing-masing sebesar 260,43 μm^2 , 288,15 μm^2 , dan 235,39 μm^2 . Meskipun terdapat perbedaan nilai antar kelompok, hasil uji statistik menunjukkan bahwa luas Pulau Langerhans tidak berbeda signifikan ($p=0,811$).

Sel β pankreas merupakan komponen utama Pulau Langerhans yang berfungsi menghasilkan dan mensekresikan insulin untuk mempertahankan homeostasis glukosa. Penurunan jumlah sel β sering dikaitkan dengan kerusakan akibat radikal bebas dan stres oksidatif yang terjadi pada kondisi diabetes melitus [19], [20]. Berdasarkan Gambar 2B, kelompok K⁻ memiliki rerata jumlah sel β tertinggi yaitu 69,6 sel, sedangkan kelompok K⁺ mengalami penurunan menjadi 53,4 sel. Kelompok JM memiliki rerata jumlah sel β sebesar 37 sel, sedangkan kelompok BK dan JM+BK masing-masing sebesar 61,6 sel dan 58,4 sel. Meskipun kelompok BK dan JM+BK menunjukkan jumlah sel β yang lebih tinggi dibandingkan K⁺, perbedaannya tidak signifikan secara statistik ($p=0,104$).

Angiektasis merupakan pelebaran pembuluh darah yang terjadi akibat gangguan sirkulasi lokal dan peningkatan permeabilitas vaskular pada jaringan yang mengalami inflamasi. Perubahan vaskular tersebut sering ditemukan pada pankreas yang mengalami kerusakan akibat hiperglikemia dan stres oksidatif, serta dapat mengindikasikan adanya gangguan perfusi jaringan pankreas [21]. Berdasarkan Gambar 2C, skor angiektasis meningkat dari 1,70 pada kelompok K⁻ menjadi 2,30 pada K⁺. Kelompok JM, BK, dan JM+BK menunjukkan skor berturut-turut sebesar 2,50; 2,20; dan 2,00. Meskipun kelompok JM+BK menunjukkan skor lebih rendah dibandingkan K⁺, perbedaannya tidak signifikan ($p=0,208$). Edema interstisial yang terlihat pada jaringan pankreas ditandai oleh akumulasi cairan pada ruang antarjaringan akibat peningkatan permeabilitas pembuluh darah sebagai respons terhadap cedera seluler dan proses inflamasi. Kondisi ini umumnya muncul bersamaan dengan kerusakan jaringan pankreas yang disebabkan oleh stres oksidatif dan gangguan mikrosirkulasi [21]. Berdasarkan Gambar 2D, kelompok K⁺ memiliki skor edema tertinggi yaitu 2,20 dibandingkan K⁻ sebesar 1,50. Pada kelompok JM skor edema sebesar 1,80, sedangkan BK dan JM+BK masing-masing sebesar 1,50. Hasil ini menunjukkan adanya kecenderungan perbaikan edema pada kelompok BK dan JM+BK meskipun tidak berbeda signifikan secara statistik ($p=0,823$).

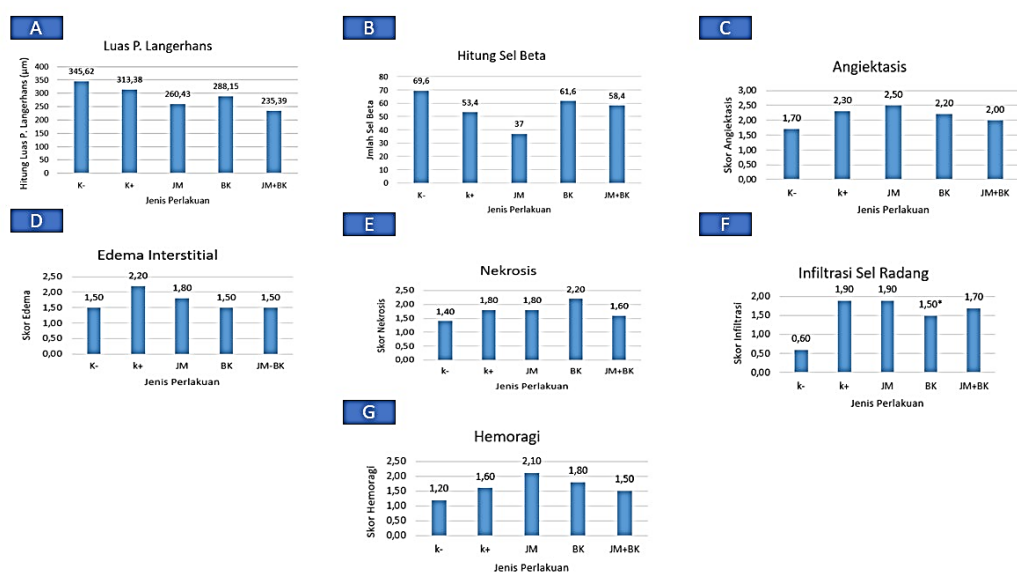
Nekrosis yang ditemukan pada Pulau Langerhans menunjukkan terjadinya kematian sel β pankreas akibat kerusakan membran sel dan gangguan metabolisme seluler yang dipicu oleh stres oksidatif. Induksi aloksan diketahui meningkatkan pembentukan *reactive oxygen species* (ROS) yang menyebabkan kerusakan DNA, peroksidasi lipid, dan disfungsi mitokondria sehingga memicu nekrosis maupun apoptosis sel β pankreas [22], [23]. Berdasarkan Gambar 2E, skor nekrosis pada kelompok K⁻ sebesar 1,40 dan meningkat menjadi 1,80 pada K⁺. Kelompok JM menunjukkan skor yang sama dengan K⁺ yaitu 1,80, sedangkan BK memiliki skor tertinggi sebesar 2,20. Kelompok JM+BK menunjukkan skor nekrosis sebesar 1,60 yang lebih rendah dibandingkan K⁺, namun perbedaannya tidak signifikan ($p=0,376$).

Infiltrasi sel radang menunjukkan adanya migrasi sel-sel inflamasi ke area jaringan yang mengalami kerusakan sebagai bentuk respons pertahanan tubuh terhadap cedera jaringan. Proses inflamasi yang berlangsung dapat memperberat kerusakan Pulau Langerhans melalui peningkatan stres oksidatif dan pembentukan mediator oksidatif yang berkontribusi terhadap penurunan fungsi sel β pankreas [20], [22]. Berdasarkan Gambar 2F, kelompok K⁻ memiliki skor infiltrasi terendah yaitu 0,60, sedangkan K⁺ meningkat menjadi 1,90. Kelompok JM juga menunjukkan skor 1,90, sementara BK dan JM+BK masing-masing sebesar 1,50 dan 1,70. Hasil uji statistik menunjukkan adanya perbedaan yang signifikan antar kelompok ($p=0,009$). Skor infiltrasi yang lebih rendah pada kelompok BK menunjukkan bahwa ekstrak biji ketumbar memiliki kecenderungan efek antiinflamasi yang lebih baik dibandingkan perlakuan lainnya.

Hemoragi yang ditemukan pada jaringan pankreas menunjukkan adanya keluarnya eritrosit dari pembuluh darah ke jaringan sekitarnya akibat kerusakan dinding vaskular dan peningkatan permeabilitas pembuluh darah. Kondisi ini dapat terjadi sebagai respons terhadap stres oksidatif yang menyebabkan disfungsi endotel, gangguan mikrosirkulasi, serta kerusakan struktur kapiler pada jaringan pankreas. Selain itu, proses inflamasi yang berlangsung dapat memperburuk kerusakan vaskular melalui pelepasan mediator inflamasi yang meningkatkan permeabilitas pembuluh darah sehingga memicu terjadinya perdarahan jaringan [21], [24]. Berdasarkan Gambar 2G, kelompok K⁻ memiliki skor hemoragi sebesar 1,20 dan meningkat menjadi 1,60 pada K⁺. Kelompok JM menunjukkan skor tertinggi yaitu 2,10, sedangkan BK dan JM+BK masing-masing sebesar 1,80 dan 1,50. Meskipun kelompok JM+BK menunjukkan

skor yang lebih rendah dibandingkan K+, perbedaan antar kelompok tidak signifikan secara statistik ($p=0,334$). Dengan demikian, keberadaan angiektasis, edema interstitial, nekrosis, infiltrasi sel radang, dan hemoragi dapat digunakan sebagai indikator histopatologi untuk menilai tingkat kerusakan pankreas pada model diabetes yang diinduksi aloksan.

Secara mekanistik, aloksan diketahui meningkatkan produksi reactive oxygen species (ROS) melalui reaksi redoks intraseluler yang menyebabkan peroksidasi lipid, disfungsi mitokondria, dan apoptosis sel β pankreas [22]. Studi terbaru melaporkan bahwa peningkatan stres oksidatif pada model aloksan berkorelasi dengan peningkatan kadar malondialdehid (MDA) serta penurunan aktivitas enzim antioksidan seperti superoxide dismutase (SOD), yang berkontribusi terhadap destruksi Pulau Langerhans dan inflamasi jaringan pankreas [22]. Sementara itu, ekstrak biji ketumbar dilaporkan memiliki aktivitas antioksidan signifikan yang mampu menurunkan MDA dan memperbaiki gambaran histologis pankreas pada tikus diabetes [24], sedangkan *Zingiber officinale* var. *rubrum* menunjukkan efek antioksidan sistemik yang bergantung pada dosis dan durasi pemberian [25].



Gambar 2. Rata-rata parameter histopatologi pankreas tikus putih jantan (*Rattus norvegicus*) pada kelompok kontrol dan perlakuan: (A) luas Pulau Langerhans, (B) jumlah sel β pankreas, (C) angiektasis, (D) edema interstitial, (E) nekrosis, (F) infiltrasi sel radang, dan (G) hemoragi. Tanda * menunjukkan perbedaan yang signifikan antar kelompok perlakuan ($p < 0,05$). K+ = kontrol positif (induksi aloksan); K- = kontrol negatif (tanpa induksi aloksan); JM = ekstrak jahe merah; BK = ekstrak biji ketumbar; JM+BK = kombinasi ekstrak jahe merah dan biji ketumbar.

Analisis data menggunakan uji Kruskal–Wallis untuk parameter luas Pulau Langerhans, jumlah sel β pankreas, dan angiektasis karena data berbentuk numerik yang tidak memenuhi asumsi parametrik. Hasil uji menunjukkan bahwa luas Pulau Langerhans ($p = 0,811$), jumlah sel β pankreas ($p = 0,104$), dan angiektasis ($p = 0,208$) tidak berbeda signifikan antar kelompok perlakuan ($p > 0,05$). Hasil tersebut menunjukkan bahwa pemberian ekstrak jahe merah, ekstrak biji ketumbar, maupun kombinasi keduanya belum mampu menghasilkan perubahan.

Sementara itu, parameter edema, nekrosis, hemoragi, dan infiltrasi sel radang dianalisis menggunakan uji Chi-Square karena data berupa skor kategorik. Hasil analisis menunjukkan bahwa edema ($p = 0,823$), nekrosis ($p = 0,376$), dan hemoragi ($p = 0,334$) tidak berbeda signifikan antar kelompok perlakuan ($p > 0,05$). Namun, infiltrasi sel radang menunjukkan perbedaan yang signifikan ($p = 0,009$), yang mengindikasikan bahwa pemberian ekstrak jahe merah, ekstrak biji ketumbar, maupun kombinasi keduanya berpengaruh terhadap tingkat infiltrasi sel radang pada jaringan pankreas tikus yang diinduksi aloksan. Hasil ini menunjukkan bahwa perlakuan yang diberikan berpotensi menurunkan respons inflamasi pada jaringan pankreas yang mengalami kerusakan akibat induksi aloksan.

Induksi aloksan pada kelompok K+ secara konsisten menunjukkan kerusakan pankreas yang signifikan, ditandai dengan penurunan luas Pulau Langerhans dan jumlah sel β serta peningkatan skor edema, nekrosis, infiltrasi sel radang, dan hemoragi dibandingkan dengan kontrol negatif. Hal ini sesuai dengan mekanisme toksisitas aloksan yang menyebabkan meningkatnya stres oksidatif melalui pembentukan radikal bebas sehingga sel β pankreas mengalami kerusakan dan apoptosis [23]. Kerusakan struktural ini berkonsekuensi pada penurunan sekresi insulin dan peningkatan hiperglikemia.

Pemberian ekstrak jahe merah (JM) dalam penelitian ini belum menunjukkan perlindungan yang optimal terhadap kerusakan histopatologi pankreas akibat aloksan. Hal ini diduga karena tingkat kerusakan pankreas yang diinduksi aloksan masih lebih besar dibandingkan kemampuan ekstrak dalam memperbaiki jaringan selama periode perlakuan. Meskipun beberapa penelitian terbaru menyatakan bahwa ekstrak jahe dapat memiliki aktivitas antihiperlipidemia dan antioksidan, efeknya sering bergantung pada dosis, jenis ekstrak, dan durasi perlakuan [15]. Misalnya, studi pada model tikus diabetes menunjukkan bahwa ekstrak jahe mampu menurunkan kadar glukosa darah dan berpotensi memperbaiki struktur jaringan tertentu, meskipun parameter pankreas khususnya masih bervariasi antarstudi [15].

Sebaliknya, kelompok perlakuan ekstrak biji ketumbar (BK) menunjukkan kecenderungan perbaikan histopatologi pankreas dibandingkan kelompok jahe merah, meskipun perbedaan tersebut tidak seluruhnya didukung oleh hasil uji statistik. Perbaikan tersebut diduga berkaitan dengan aktivitas antioksidan dari senyawa flavonoid, fenolik, dan linalool yang terkandung dalam biji ketumbar, sehingga mampu menekan stres oksidatif yang berperan dalam kerusakan jaringan pankreas pada kondisi diabetes [26], [27]. Beberapa penelitian melaporkan bahwa ekstrak biji ketumbar mampu menurunkan kadar glukosa darah, mengurangi stres oksidatif, serta meningkatkan respons insulin pada model hewan diabetes sehingga berpotensi memberikan efek protektif terhadap jaringan pankreas [26]. Kandungan antioksidan tersebut juga dihubungkan dengan stimulasi regenerasi sel β pankreas dan perlindungan terhadap kerusakan histologis jaringan endokrin [26].

Selain itu, penelitian farmakologis baru pada BK menunjukkan bahwa senyawa dari ketumbar tidak hanya berpotensi menurunkan glukosa darah tetapi juga memodulasi metabolisme lipid dan respon inflamasi, yang relevan dengan status oksidatif pankreas dalam kondisi hiperlipidemia [9]. Hal ini menunjukkan bahwa perlindungan pankreas tidak hanya melalui peningkatan sekresi insulin, tetapi juga melalui aktivitas antioksidan yang membantu mengurangi stres oksidatif pada jaringan pankreas.

Pada kelompok kombinasi jahe merah dan biji ketumbar (JM+BK), terlihat adanya kecenderungan perbaikan histopatologi pankreas dibandingkan kontrol positif (K+). Hal ini ditunjukkan oleh penurunan skor edema dari 2,20 menjadi 1,50 serta skor hemoragi dari 1,60 menjadi 1,50 (Gambar 2D dan 2G). Namun, luas Pulau Langerhans dan jumlah sel β pankreas tidak menunjukkan perbedaan yang signifikan antar kelompok perlakuan ($p > 0,05$). Temuan ini menunjukkan bahwa kombinasi ekstrak jahe merah dan biji ketumbar belum mampu memberikan perlindungan yang optimal terhadap kerusakan pankreas akibat induksi aloksan. Kondisi tersebut diduga dipengaruhi oleh tingkat kerusakan pankreas yang cukup berat akibat aloksan, sehingga efek protektif ekstrak belum mampu memperbaiki struktur Pulau Langerhans dan jumlah sel β pankreas secara signifikan selama periode penelitian [27].

Berdasarkan hasil penelitian, kombinasi ekstrak jahe merah dan biji ketumbar menunjukkan kecenderungan memperbaiki gambaran histopatologi pankreas dibandingkan kontrol positif, terutama pada parameter edema, hemoragi, dan infiltrasi sel radang. Namun, perbaikan tersebut belum signifikan terhadap luas Pulau Langerhans dan jumlah sel β pankreas ($p > 0,05$). Dengan demikian, kombinasi ekstrak belum mampu memberikan perbaikan histopatologi pankreas secara signifikan pada seluruh parameter yang diamati.

Efek protektif pankreas diduga berasal dari kandungan gingerol, shogaol, dan flavonoid pada jahe merah serta flavonoid, fenolik, tanin, dan linalool pada biji ketumbar. Senyawa-senyawa tersebut berperan sebagai antioksidan yang mampu menekan stres oksidatif dan kerusakan sel β pankreas [24], [26].

Berdasarkan hasil penelitian, ekstrak biji ketumbar tunggal menunjukkan kecenderungan efek protektif yang lebih baik dibandingkan ekstrak jahe merah tunggal, ditandai dengan kerusakan jaringan yang relatif lebih ringan. Sementara itu, kombinasi ekstrak memberikan perbaikan pada beberapa parameter histopatologi, tetapi belum menunjukkan efek yang lebih baik secara signifikan dibandingkan pemberian ekstrak tunggal.

Penelitian ini relevan bagi bidang ATLM karena menunjukkan bahwa pemeriksaan histopatologi pankreas dengan pewarnaan H&E dapat digunakan untuk mengevaluasi tingkat kerusakan jaringan serta efektivitas terapi berbasis bahan alam pada model diabetes eksperimental [3], [19].

Hasil penelitian ini berpotensi mendukung pengembangan biomarker diagnostik diabetes berbasis perubahan histopatologi pankreas. Namun, diperlukan penelitian lanjutan yang menggabungkan temuan histologis dengan biomarker laboratorium lain seperti insulin, HbA1c, dan penanda stres oksidatif [4], [20].

VII. SIMPULAN

Pemberian ekstrak jahe merah, biji ketumbar, dan kombinasi keduanya pada tikus putih Jantan yang diinduksi aloksan menunjukkan kecenderungan memperbaiki gambaran histopatologi pankreas, terutama melalui penurunan infiltrasi sel radang. Hasil analisis statistik menunjukkan bahwa hanya parameter infiltrasi sel radang yang berbeda signifikan antar kelompok perlakuan ($p < 0,05$), sedangkan luas Pulau Langerhans, jumlah sel β , angiogenesis, edema, nekrosis, dan hemoragi tidak menunjukkan perbedaan yang signifikan ($p > 0,05$). Ekstrak biji ketumbar menunjukkan kecenderungan efek protektif yang lebih baik dibandingkan ekstrak jahe merah, meskipun demikian, pemberian

ekstrak tunggal maupun kombinasi belum mampu memperbaiki struktur Pulau Langerhans dan jumlah sel β pankreas secara signifikan selama periode penelitian.

UCAPAN TERIMA KASIH

Terima kasih kepada Laboratorium Kimia Organik FMIPA Universitas Negeri Surabaya, Laboratorium Hewan Coba Teknologi Laboratorium Medis Universitas Muhammadiyah Sidoarjo yang telah mendukung dan memfasilitasi penelitian ini serta pihak pihak yang telah membantu pelaksanaan penelitian.

REFERENSI

- [1] D. J. Magliano and E. J. Boyko, "IDF Diabetes Atlas." Diakses: 25 Mei 2026. [Daring]. Tersedia pada: <https://diabetesatlas.org/resources/idf-diabetes-atlas-2025/>
- [2] N. W. Dewi, H. D. Febrian, N. Rahmawati, T. R. Istiharah, dan I. S. Wardani, "Hubungan Antara Diabetes Tipe 2 Dengan Kejadian Kanker Pankreas," *Lomb. Med. J.*, vol. 1, no. 3, hal. 1–6, 2022, doi: <https://doi.org/10.29303/lmj.v1i3.1660>.
- [3] I. N. Tri Pramarta, I. W. P. Sutirta Yasa, D. G. D. Dharma Santhi, dan A. A. Wiradewi Lestari, "Efek Protektif Bekul Bali *Ziziphus Jujuba Mill.* Terhadap Skor Kerusakan Pankreas dan Histopatologi Pulau Langerhans Tikus Terinduksi Diet Tinggi Lemak," *E-Jurnal Med. Udayana*, vol. 11, no. 6, hal. 40, 2022, doi: [10.24843/mu.2022.v11.i06.p08](https://doi.org/10.24843/mu.2022.v11.i06.p08).
- [4] H. Iida dan H. Watada, "Pancreatic β -cell Dysfunction and Diabetes," *Juntendo Med. J.*, vol. 71, no. 3, hal. 158–165, 2025, doi: [10.14789/ejmg.JMJ25-0001-R](https://doi.org/10.14789/ejmg.JMJ25-0001-R).
- [5] A. Y. Iqra K. N., Amelia A., Tarigan S. N., Akbar I, Q., Ahda Y., "Pengaruh Pemberian Ekstrak Jahe Merah *Zingiber Officinale Var. Rubrum* Dalam Meningkatkan Motilitas Dan Morfologi Spermatozoa Mencit *Mus Musculus L.*," *J. Ilmu Kedokt. dan Kesehat.*, vol. 10, no. 12, hal. 3417–3425, 2023.
- [6] I. Y. Rembet dan M. D. Wowor, "Manfaat Jahe *Zingiber Officinale Roscoe* Untuk Menurunkan Kadar Gula Darah Pada Penyakit Diabetes Melitus Tipe 2," *Watson J. Nurs.*, vol. 2, no. 2, hal. 51, 2024.
- [7] K. Giopratiwi, M. S. Thadeus, dan R. Yulianti, "Efektivitas Pemberian Ekstrak Biji Ketumbar Terhadap Gambaran Sel Busa Aterosklerosis Aorta Abdominalis Tikus Hiperkolesterolemia Diabetes," *J. Muara Sains, Teknol. Kedokteran, dan Ilmu Kesehat.*, vol. 4, no. 2, hal. 369–380, 2020, doi: <https://doi.org/10.24912/jmistki.v4i2.8250>.
- [8] S. Wahjuni, I. M. O. A. Parwata, A. A. B. Putra, dan M. Lahaya, "Analysis Of The Ability of Nano Ethanol Extract of Coriander *Coriandrum sativum L.* Seeds To Reduce Blood Glucose Levels In Hyperglycemic Wistar Rats," *J. Ilmu Pendidik. Indones.*, vol. 11, no. 2, hal. 81–92, 2023, doi: [10.31957/jipi.v11i2.3076](https://doi.org/10.31957/jipi.v11i2.3076).
- [9] Y. Xu *et al.*, "Protective Role of Aqueous Coriandrum sativum Seed Extract in Diet-Induced Glucolipid Metabolic Disorder Through Gut – Liver Axis Regulation," *Front. Endocrinol. (Lausanne)*, vol. 17, no. 2, hal. 1744741, 2026, doi: [10.3389/fendo.2026.1744741](https://doi.org/10.3389/fendo.2026.1744741).
- [10] D. I. A. Indrayoni P., "Pengaruh Ekstrak *Averrhoa Bilimbi L.* Terhadap Sel Beta Pankreas Tikus Hiperqlikemia," *J. Ris. Kesehat. Nasioanal*, vol. 5, no. 2, hal. 159–163, 2021, doi: [10.37294/jrkn.v5i2.344](https://doi.org/10.37294/jrkn.v5i2.344).
- [11] H. Widiana dan A. Marianti, "Aktivitas Antihiperqlikemia dan Antioksidan Ekstrak Daun Sirih Merah Pada Tikus," *Life Sci.*, vol. 11, no. 1, hal. 68–77, 2022.
- [12] Y. Nurmallasari, R. Rafie, D. F. Putri, dan V. D. Permatasari, "Pengaruh Pemberian Ekstrak Daun Kelor *Moringa oleifera* sebagai Upaya Preventif Kerusakan Histopatologi Pankreas Tikus Putih *Rattus norvegicus* yang Diinduksi Aloksan," *J. Kesehat. Masy.*, vol. 5, no. April, hal. 294–303, 2021.
- [13] E. Mukai, S. Fujimoto, dan N. Inagaki, "Role of Reactive Oxygen Species in Glucose Metabolism Disorder in Diabetic Pancreatic β -Cells," *Biomolecules*, vol. 12, no. 9, 2022, doi: [10.3390/biom12091228](https://doi.org/10.3390/biom12091228).
- [14] Jannatul dan E. R. Purnama, "Pengaruh Ekstrak Daun *Bruguiera gymnorrhiza* terhadap Kadar *Malondialdehyd* (MDA) dan Gambaran Histopatologi Pankreas pada Mencit," *Lentera Bio*, vol. 13, no. 2, hal. 244–252, 2024.
- [15] T. Galur, W. Yang, N. Cahyaning, N. Sayekti, dan A. Fadhillah, "Uji Aktivitas Antidiabetes Ekstrak n-Heksan Jahe Merah *Zingiber officinale var. rubrum* pada Tikus Galur Wistar yang Diinduksi Aloksan," *J. Pharmacy*, vol. 2, no. 1, hal. 108–117, 2023.
- [16] M. Ghina, E. Yuniarti, dan Y. Atifah, "Literature Review: Potential of Coriander *Coriandrum sativum L.* as a Source of Natural Antioxidants," *J. Biol. Trop.*, vol. 23, no. 1, hal. 166–172, 2023, doi: [10.29303/jbt.v23i4b.5610](https://doi.org/10.29303/jbt.v23i4b.5610).
- [17] P. Anggun Puspita, "Effect of Red Ginger Extract *Zingiber officinale roxb. var. rubrum* and Coriander Seeds *Coriandrum sativum L.* on the Number of Erythrocytes, Leukocytes, and Platelets in Hyperlipidemia Conditions," *Umsida Prepr. Serv.*, hal. 1–8, 2025, doi: <https://doi.org/10.21070/ups.7777>.
- [18] W. Merry dan A. Hattau, "Effect of the Combination of Red Ginger Extract *Zingiber officinale Roxb. var.*

- rubrum* and Coriander Seeds *Coriandrum sativum L.* on Increasing Leukocyte Counts and Reducing Platelet Counts under Diabetic Conditions,” *Umsida Prepr. Serv.*, hal. 1–8, 2025, doi: <https://doi.org/10.21070/ups.9602>.
- [19] L. C. Fitri, N. Febrianti, L. Kodariah, N. S. Mayuri, dan A. Rumidatul, “Uji Toksisitas dan Gambaran Histologi Pankreas Mencit *Mus musculus* yang Diberikan Ekstrak Etil Asetat Ranting Puspa *Schima wallichii* sebagai Antidiabetes,” *J. Anal. Kesehat.*, vol. 14, no. 10, 2025.
- [20] A. D. Son, Jinsook., “Reversing Pancreatic β -cell Dedifferentiation in the Treatment of Type 2 Diabetes,” *Exp. Mol. Med.*, vol. 55, hal. 1652–1658, 2023, doi: 10.1038/s12276-023-01043-8.
- [21] T. Mihoc *et al.*, “Pancreatic Morphology, Immunology, and the Pathogenesis of Acute Pancreatitis,” *Biomedicines*, vol. 12, no. 11, hal. 1–38, 2024.
- [22] N. Astuti, N. Sutisna, dan F. Nurkolis, “Dietary Supplementation of *Muntingia calabura* Leaves Ameliorates Reactive Oxygen Species and Malondialdehyde Levels: Clinical Study on Alloxan-Induced Hyperglycemic Rats,” *Clin. Nutr. Open Sci.*, vol. 48, hal. 87–96, 2023, doi: 10.1016/j.nutos.2023.03.004.
- [23] A. A. Rosdah, A. Natasha, S. Fertilita, dan D. Usman, “Temporal Changes in Blood Glucose Levels and Organ Histopathology in Alloxan Induced Diabetic Rats,” *J. Ilm. Ilmu-Ilmu Kesehat.*, vol. 23, no. 2, hal. 94–99, 2025.
- [24] S. Wahjuni, I. Ayu, R. Astitiasih, N. M. Puspawati, dan M. Lahaya, “Nano Extract of *Coriandrum sativum L* Decrease Malondialdehyde (MDA) and Blood Glucose, and Increases Superoxide Dismutase (SOD) in Hyperglycaemic Wistar Rats,” *Indones. J. Biomed. Sci.*, vol. 16, no. 2, hal. 140–147, 2022, doi: 10.15562/ijbs.v16i2.442.
- [25] A. Bakar dan A. Bakar, “Antioxidant and Antidiabetic Activities of *Zingiber officinale var. Rubrum* Extracted with Natural Deep Eutectic Solvents,” *Food Res.*, vol. 8, no. Suppl. 5, hal. 1–10, 2024, doi: [https://doi.org/10.26656/fr.2017.8\(S5\).1](https://doi.org/10.26656/fr.2017.8(S5).1).
- [26] A. R. Waya, M. G. Ratna, dan I. Windarti, “Potensi Biji Ketumbar *Coriandrum sativum L.* dalam Manajemen Diabetes Mellitus,” *J. Kesehat. Tambusai*, vol. 6, no. 4, hal. 16146–16155, 2025.
- [27] L. Choochuntra, T. Nutmakul, S. Chewchinda, J. Sirivarasai, dan R. Chunhabundit, “In vitro antioxidant and alpha-glucosidase inhibitory activities of coriander *Coriandrum sativum L.* root extracts,” *Funct. Foods Heal. Dis.*, vol. 14, no. 6, hal. 416–429, 2024.

Conflict of Interest Statement:

The author declares that the research was conducted in the absence of any commercial or financial relationships that could be construed as a potential conflict of interest.