

Pengaruh Pemberian Kombinasi Ekstrak Jahe Merah (*Zingiber officinale* Roxb. var. *rubrum*) dan Biji Ketumbar (*Coriandrum sativum* L.) Terhadap Histopatologi Pankreas Tikus Putih Jantan (*Rattus norvegicus*) yang Diinduksi Aloksan

Oleh:

Fajrul Mumtazah (211335300003)

Dosen Pembimbing: Dr. Miftahul Mushlih, S.Si., M.Sc

D-IV TEKNOLOGI LABORATORIUM MEDIS

Universitas Muhammadiyah Sidoarjo

Pendahuluan

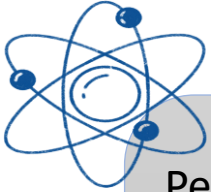Latar Belakang

Diabetes Melitus merupakan penyakit yang ditandai dengan tingginya kadar gula darah akibat gangguan insulin, yang salah satunya disebabkan oleh **kerusakan sel β pankreas**

Kerusakan sel β pankreas tersebut banyak dipicu oleh **stres oksidatif dan inflamasi**, yang menyebabkan penurunan fungsi pankreas dalam memproduksi insulin.

Jahe merah mengandung senyawa aktif seperti gingerol dan shogaol yang berfungsi sebagai antioksidan dan antiinflamasi, sehingga dapat melindungi sel pankreas. Sementara itu, **biji ketumbar** mengandung flavonoid dan fenolik yang juga memiliki efek antioksidan serta mampu membantu menurunkan kadar gula darah.

Pendahuluan



Penelitian sebelumnya menunjukkan bahwa masing-masing bahan memiliki potensi sebagai antidiabetes. Namun, **penggunaan kombinasi jahe merah dan biji ketumbar** masih belum banyak diteliti. Oleh karena itu, penelitian ini dilakukan untuk mengetahui apakah kombinasi keduanya dapat memberikan efek yang lebih baik dalam memperbaiki kerusakan pankreas akibat diabetes.

Rumusan Masalah

Apakah pemberian ekstrak jahe merah, biji ketumbar, dan kombinasi keduanya memberikan pengaruh yang signifikan terhadap perbaikan histopatologi pancreas yang diinduksi aloksan?

Metode Penelitian



Desain Penelitian



Experimental laboratorium dengan kelompok dan control perlakuan

- Observasi histopatologi pancreas dengan pewarnaan H&E
- Penilaian skor kerusakan jaringan




Metode Pengumpulan Data



- Populasi : Tikus putih Jantan
- Sample: Tikus putih Jantan 10 ekor dengan kriteria BB 150 – 200 gram dan usia 2 – 3 bulan.




Populasi dan Sample



- Tempat : Lab Universitas Muhammadiyah Sidoarjo.
- Waktu : Juni – Agustus 2025



Tempat dan Waktu Penelitian



Metode Penelitian



Variabel Penelitian



Analisis data dilakukan menggunakan uji non-parametrik Kruskal-Wallis, dilanjutkan uji Mann-Whitney U ($P < 0,05$)




Etik Penelitian



- Variabel bebas: dosis ekstrak jahe merah dan biji ketumbar
- Variabel terikat: histopatologi pancreas tikus putih.
- Variabel kontrol: Jenis kelamin tikus, usia tikus, berat badan tikus, lama perlakuan tikus.



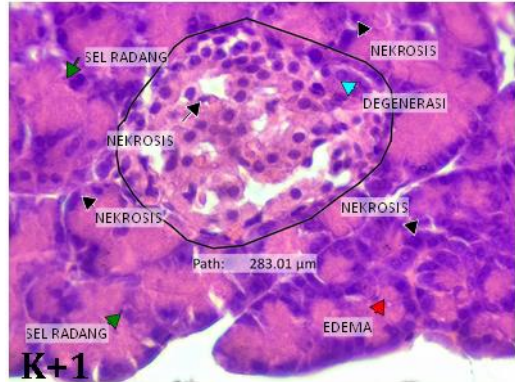
Teknik Analisis Data



Penelitian ini telah lulus uji etik oleh Komisi Etik Penelitian Universitas Airlangga Surabaya dengan No: 1001/HRECC.FODM/IX/2025.

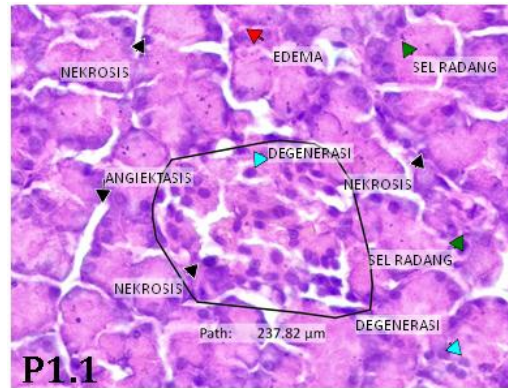
Hasil Penelitian

Hasil Histopatologi Pancreas



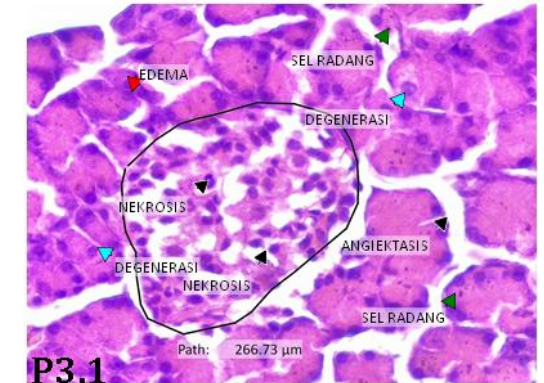
K+1

- K+ (aloksan): terjadi kerusakan jaringan



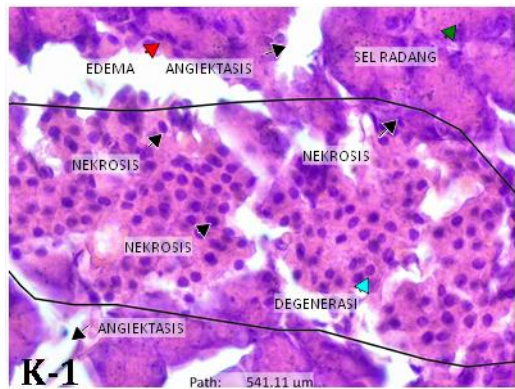
P1.1

- P1 (aloksan + JM): perubahan cukup dominan



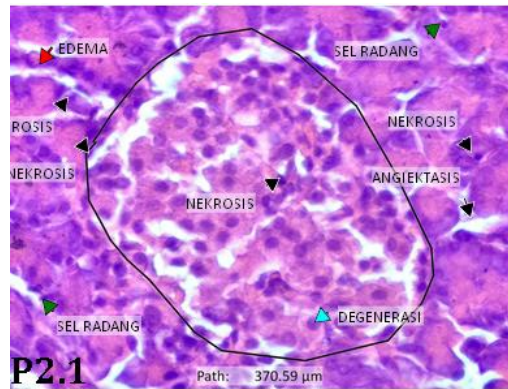
P3.1

- P3 (aloksan + kombinasi): perbaikan relative dibanding P1



K-1

- K- (tanpa perlakuan): tetap terjadi kerusakan ringan



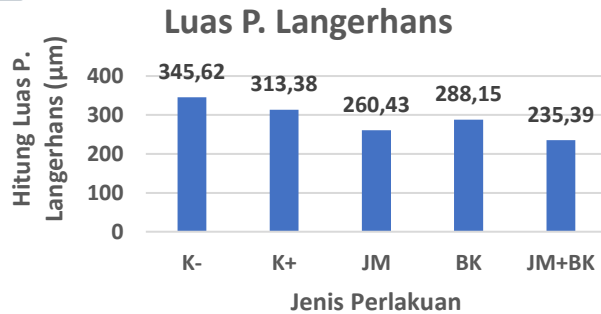
P2.1

- P2 (aloksan + BK): struktur p. Langerhas tampak lebih terjaga

Hasil Penelitian

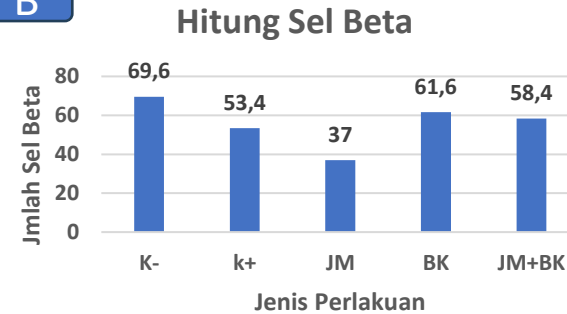
Grafik Histopatologi pada Pankreas

A



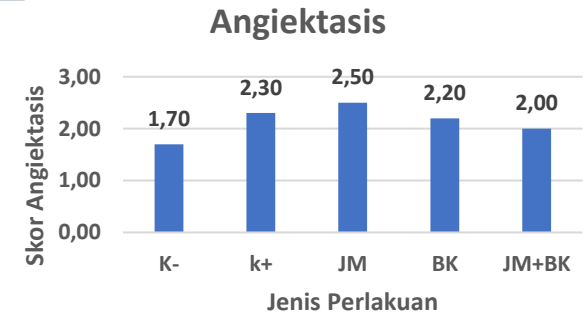
- K+ menurun dibandingkan K-
- P2 & P3 menunjukkan perbaikan

B



- K+ menurun
- P2 & P3 meningkat

C

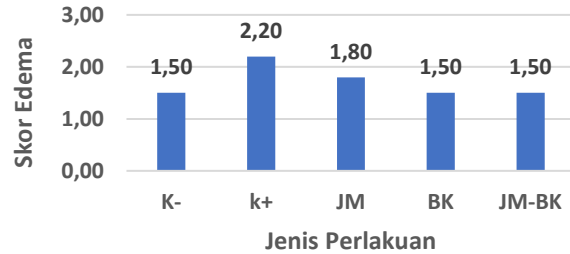


- K+ meningkat (kerusakan tinggi)
- P2 & P3 menurun (perbaikan jaringan)

Hasil Penelitian

D

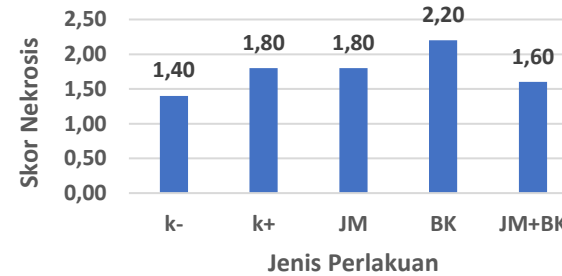
Edema Interstitial



- K+ meningkat (kerusakan tinggi)
- P2 & P3 menurun (perbaikan jaringan)

E

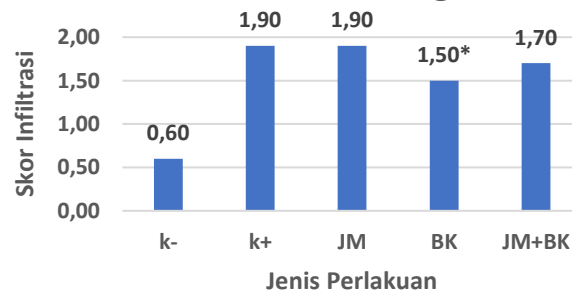
Nekrosis



- K+ & P1 tinggi (kerusakan tinggi)
- P2 & P3 menurun (perbaikan jaringan)

F

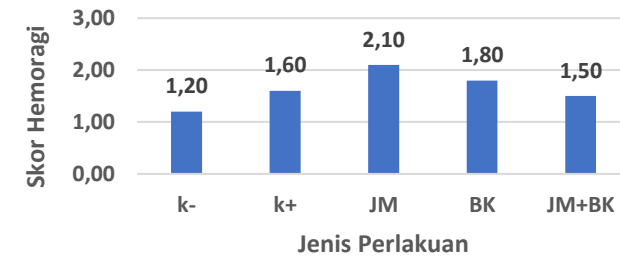
Infiltrasi Sel Radang



- K+ tinggi (kerusakan jaringan)
- P2 paling rendah (perbaikan jaringan)

G

Hemoragi



- K+ meningkat (kerusakan tinggi)
- P3 menurun (perbaikan jaringan)

Pembahasan

- Aloksan bekerja dengan menghasilkan **radikal bebas (ROS)** yang menyebabkan stres oksidatif sehingga merusak sel β pankreas. Kerusakan ini ditandai dengan nekrosis, edema, infiltrasi sel radang, dan penurunan jumlah sel β yang berperan dalam produksi insulin
- Hasil penelitian menunjukkan bahwa kelompok kontrol positif mengalami kerusakan pankreas paling berat, yang membuktikan bahwa aloksan efektif dalam menyebabkan kondisi diabetes. Kerusakan ini berhubungan dengan meningkatnya stres oksidatif yang menyebabkan disfungsi pankreas dan hiperglikemia
- Pada kelompok perlakuan, **ekstrak jahe merah** menunjukkan adanya perbaikan, namun belum optimal. Hal ini kemungkinan karena efek antioksidan jahe bergantung pada dosis, jenis ekstrak, dan lama pemberian, sehingga perlindungan terhadap pankreas belum maksimal.
- Sementara itu, **ekstrak biji ketumbar** menunjukkan hasil yang lebih baik. Ketumbar mengandung flavonoid, fenolik, dan senyawa bioaktif lain yang mampu menurunkan stres oksidatif, meningkatkan aktivitas antioksidan, mendukung regenerasi sel β pancreas, sehingga struktur pankreas menjadi lebih terjaga dibandingkan kelompok lain
- Pada **kelompok kombinasi (jahe merah + ketumbar)**, terjadi perbaikan pada beberapa parameter seperti edema dan inflamasi. Namun, efeknya belum optimal dan tidak menunjukkan sinergi yang kuat. Hal ini kemungkinan disebabkan oleh interaksi antar senyawa aktif yang tidak selalu saling memperkuat, bahkan bisa bersifat netral atau kurang efektif jika dosis dan perbandingan tidak tepat.

Simpulan



Pemberian ekstrak jahe merah dan biji ketumbar berpengaruh terhadap gambaran histopatologi pankreas tikus yang diinduksi aloksan. Ekstrak biji ketumbar menunjukkan efek protektif yang lebih baik dibandingkan jahe merah dalam memperbaiki kerusakan Pulau Langerhans, sedangkan kombinasi keduanya memberikan perbaikan pada beberapa parameter kerusakan jaringan meskipun belum menunjukkan yang optimal.

